

Н.В. Чечун,
стоматолог-терапевт высшей категории,
главный врач клиники «Чечун и К»
(Барнаул), консультант компании
«Coltène/Whaledent AG» (Швейцария)

С.И. Токмакова,
д.м.н., профессор, зав. кафедрой

О.В. Бондаренко,
к.м.н., доцент

О.В. Сысоева,
к.м.н., доцент

Кафедра терапевтической стоматологии
Алтайского государственного
медицинского университета, Барнаул

Микроинвазивное препарирование твердых тканей зубов при применении реставрационной системы Compeer

Успешность людей во многом обусловлена их самооценкой, на которую большое влияние оказывает эстетическое восприятие лица и улыбки. Поэтому пациенты все чаще обращаются к стоматологу по поводу отбеливания зубов, коррекции их формы и улучшения параметров улыбки. Эстетическая стоматология стала одним из самых динамично развивающихся и востребованных направлений в клинической стоматологии. Немаловажное влияние на развитие отрасли оказывает и пропагандируемый средствами массовой информации образ успешного человека с белоснежной «голливудской» улыбкой. В стремлении к лучшему результату специалисты-стоматологи активно занимаются улучшением природной эстетики, осваивая современные материалы и технологии [4–7].

Целью эстетической стоматологии является создание функциональных и долгосрочных реставраций при максимальном сохранении тканей зуба. Последнее возможно при использовании методов микроинвазивного препарирования, одним из которых является водно-абразивный, или гидрокинетический метод. Данный способ минимального вмешательства одобрен и рекомендован FDI в 2002 г., а в 2007 г. разрешен к широкому практическому применению в России. Гидрокинетическое одонтопрепарирование — это метод безболезненного удаления твердых тканей зуба с минимальным ятрогенным повреждением одонтобластов и пульпы. Новое поколение аппаратов, таких как Aquacut и Aquacut Quattro (Velopex), AirFlow Prep K1 (EMS), наконечник RONDOflex (KaVo), работает по принципу водовоздушной абразии. Вода увеличивает режущую

способность и смывает частицы пыли, не препятствуя удалению тканей зуба.

Водно-абразивный метод обеспечивает полноценную очистку с формированием локальной шероховатой поверхности эмали без смазанного слоя. Это создает условия идеальной микроретенции при работе с современными композитами. Лечение не предполагает проведения местной анестезии, не перегревает и максимально сохраняет здоровые ткани зуба. После препарирования не обнаружено изменения минерального обмена и микроструктуры эмали и дентина, а реминерализация эмали происходит в 1,5 раза быстрее, чем при воздействии борами. Водно-абразивное препарирование обычно не вызывает стресса, напротив, оно благотворно влияет на пациентов любого возраста. Таким образом, гидрокинетическое препарирование может быть альтернативным методом в клинической практике при подготовке к эстетической реставрации [1–3, 9].

Спектр услуг в эстетической стоматологии включает большой перечень технологий, что позволяет предложить пациенту различные конструкции с необходимым ему сочетанием параметров цены и качества. Для коррекции цвета, формы или замещения дефектов твердых тканей передней группы зубов часто используют «адгезивные облицовки». Эти конструкции различают по способу подготовки восстанавливаемых зубов, по материалам (керамические, фарфоровые, композитные), способу изготовления — непосредственно в полости рта пациента (прямые) и в лабораторных условиях (непрямые). При любой технике изготовления

микропротезы должны быть минимального размера и толщины. Этим параметрам соответствуют виниры, ламинаты, ультраниры, люминиры и др. Доступный и распространенный вариант реставрации — прямые композитные виниры не всегда удовлетворяют эстетические запросы пациентов, кроме того, необходимы частые полировки и починки. Наиболее эстетичные конструкции — цельнокерамические ламинаты, ультраниры и люминиры являются дорогостоящим вариантом лечения.

В качестве показаний для восстановления передней группы зубов можно определить три основные проблемы: цветовые нарушения, диспозиция зубов и структурные дефекты, к которым относятся наличие кариозных и некариозных поражений, некачественные реставрации, наличие трем и диастем, изменение цвета и размеров зубов, незначительные аномалии положения зубов. К относительным противопоказаниям относят нарушения окклюзии в боковом отделе, бруксизм, недостаточный гигиенический уход за зубами и протезами, выраженные воспалительные явления в пародонте [7, 8].

Изготовление эстетических конструкций требует от врача комплексного подхода, творческого мышления, тщательного соблюдения технологии и достаточного ассортимента материалов и инструментов. Пациент должен быть ознакомлен с планом эстетического лечения и иметь представление об альтернативных методиках восстановления зубов.

В 2011 г. на выставке в Кельне компания «Coltene/Whaledent AG» (Швейцария) представила новую технологию эстетического восстановления фронтальных зубов — компониры, сочетающие в себе характеристики прямых и непрямых реставраций. Компониры — это очень тонкие композитные пластинки (от 0,3 мм в пришеечной области до 0,7 мм в области режущего края), замещающие вестибулярную (внешнюю) поверхность зуба и позволяющие воссоздать гармоничный зубной ряд и улыбку. Они производятся в заводских условиях, что обеспечивает идеальную полировку вестибулярной поверхности. Компониры подбираются по размеру и цвету с помощью специальных шаблонов, корректируются при необходимости и фиксируются в полости рта пациента врачом-стоматологом на композит, из которого они изготовлены (Synergy D6). Производитель предлагает на выбор 4 варианта размеров (XL, L, M и S) на зубы зоны улыбки верхней и нижней челюсти, а также три разновидности по цвету из эмалевых оттенков Synergy D6 (white, universal и bleached opaque).

Появление компониров позволяет отойти от длительной рутинной процедуры наслоения и моделировки композиционных материалов при изготовлении прямой реставрации, к недостаткам которой можно отнести сложности в воссоздании микрорельефа и симметрии, большие затраты времени на шлифовку и полировку, стираемость, необходимость в регулярной полировке в связи с потерей блеска.

Специальная шкала расцветки Composee позволяет продемонстрировать пациенту будущий результат и определиться с выбором цвета конструкции. Подлежащие слои могут быть из опала или эмали любого цвета в зависимости от клинической ситуации. Размеры композитных пластинок позволяют сократить объем удаляемых тканей до минимума.

Преимущества компониров: предсказуемость результата для пациента, удобство и быстрота для врача, уменьшение времени на полировку, минимальный объем иссекаемых тканей.

Целью работы явилась клиническая апробация новой реставрационной системы Composee для восстановления фронтальной группы зубов с использованием гидрокинетического препарирования.

МАТЕРИАЛЫ И МЕТОДЫ

Было проведено реставрационное лечение фронтальных зубов с применением системы Composee у 30 пациентов с различными жалобами на неудовлетворительную эстетику. В состав комплекта Basic System-Kit входит 36 виниров, а также материалы и инструменты для их фиксации и обработки: держатель (пинцет специальной конструкции) со сменными насадками, инструмент для выравнивания и правильного размещения виниров, шпатель с тонким и острым концом для удаления излишков композита.

В ходе работы проведено микроинвазивное препарирование 120 зубов гидрокинетическим аппаратом Aquacut, который оснащен двумя камерами с абразивным порошком и резервуаром с водой. Камеры заполняли картриджами с оксидом алюминия (29 или 53 мкм) и бикарбонатом натрия. Сначала очищали зуб от налета бикарбонатом натрия, а затем, переключив режим и не меняя наконечник, активировали камеру с оксидом алюминия для препарирования твердых тканей. Включение в процесс воды сводит к минимуму пылеобразование и увеличивает режущую эффективность по сравнению с воздушной абразией.

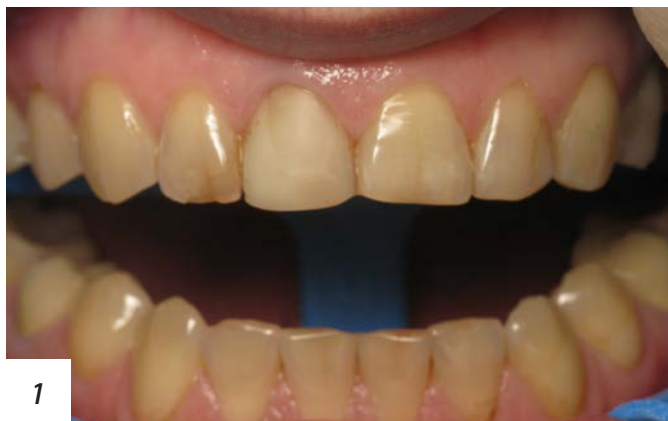После препарирования проводили изоляцию рабочего поля с помощью коффердама, протравливание и наносили на зуб и Composee однокомпонентную адгезивную систему One Coat Bond V поколения. Высокая сила адгезии материала к тканям зуба обеспечивает долговременное безупречное краевое прилегание реставрации. При выполнении работы соблюдали все этапы адгезивной техники.

Composee после предварительной припасовки к поверхности зуба фиксировали на универсальный нанонаполненный микрогибридный композитный материал Synergy D6. При припасовке винира материал равномерно выдавливали за его пределы для исключения образования пор. Простота в выборе оттенков, прекрасная моделируемость и высокая устойчивость к воздействию рабочего света позволяют отнести этот композит к идеальным материалам для фиксации виниров. Шлифовку реставрации проводили конусными

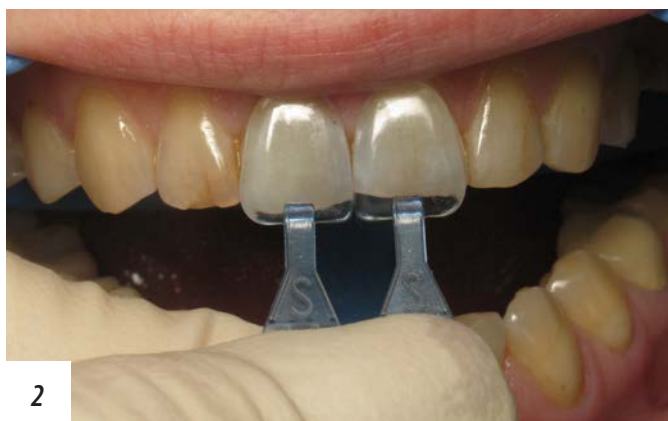борами мелкой абразивности (с желтой и белой маркировкой), абразивными полосками с различной дисперсностью на аппроксимальных поверхностях. Полировку проводили при помощи полировальных головок (входят в комплект) в виде чашек и конусов без полировочной пасты и воды.

КЛИНИЧЕСКИЙ ПРИМЕР 1

Пациентка Б., 36 лет, обратилась в стоматологическую клинику с жалобами на темный цвет зубов, скол режущего края на зубе 1.2, потерю блеска реставрации зуба 1.1, стираемость и трещины на зубах 2.1, 1.3 и 2.3, а также неэстетический вид пломбы на зубе 2.2 (рис. 1). После обсуждения возможных вариантов восстановления фронтальных зубов выбор пациентки остановился на системе Composeer.



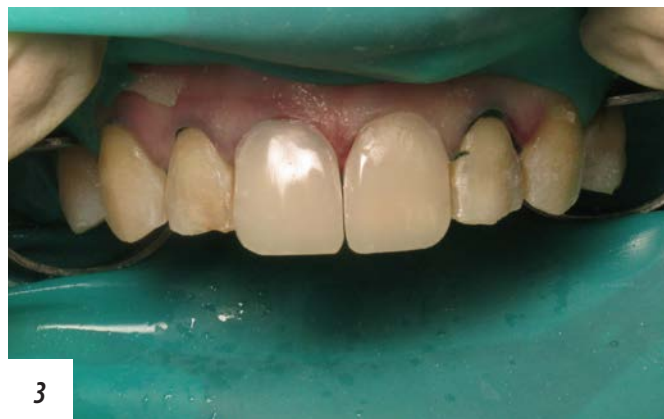1



2

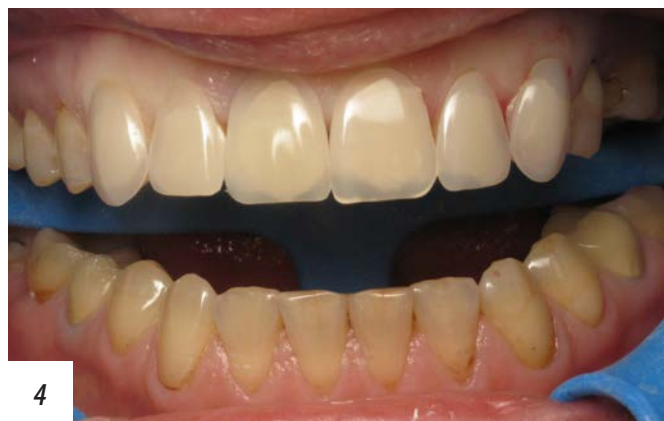Определение необходимой формы виниров по шаблону привело к выбору размера S (рис. 2), а желание пациентки иметь более яркую улыбку обосновало оттенок W0. Для демонстрации и окончательного утверждения формы и цвета компониры были временно фиксированы с использованием композита без адгезивной системы и полимеризации (рис. 3).

Гидрокинетическое препарирование аппаратом Aquasit проведено без анестезии, так как процесс протекал безболезненно. После наложения коффердама, нанесения адгезивной системы и композита (Synergy



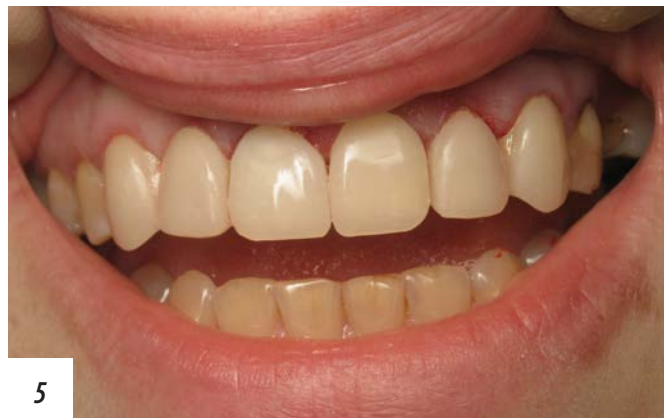3

D6 цвет дентин A3) на центральные резцы были установлены соответствующие виниры, выверены относительно зрачковой и центральной вертикальной линии и полимеризованы (рис. 4).

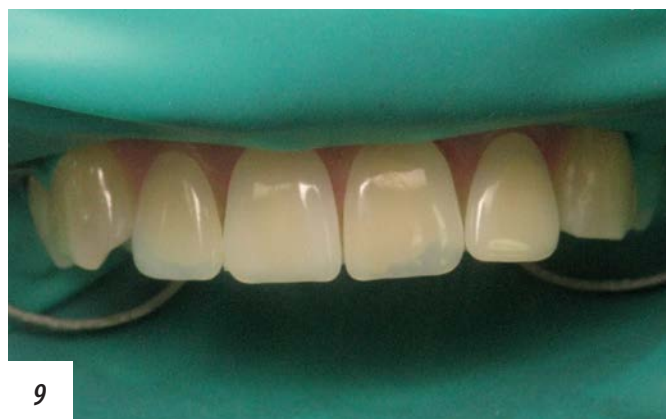
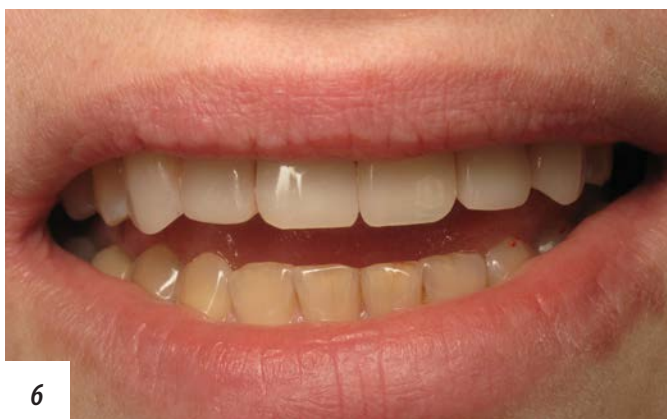
4

Затем аналогичным способом установили и фиксировали компониры на боковых резцах и клыках. Вид после удаления ретракционных нитей, коффердама и окончательной обработки представлен на рис. 5. В первые сутки пациентке рекомендована «прозрачная» диета, тщательная гигиена полости рта. Через неделю был проведен контрольный осмотр и коррекция. Окончательный вид полностью удовлетворил пациентку и мотивировал на дальнейшее восстановление нижних фронтальных зубов (рис. 6).

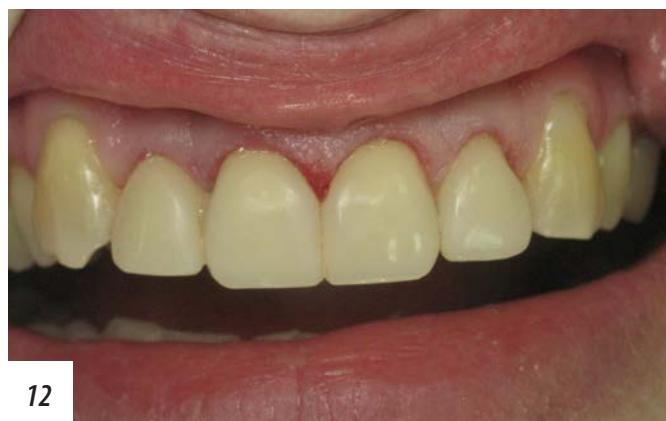
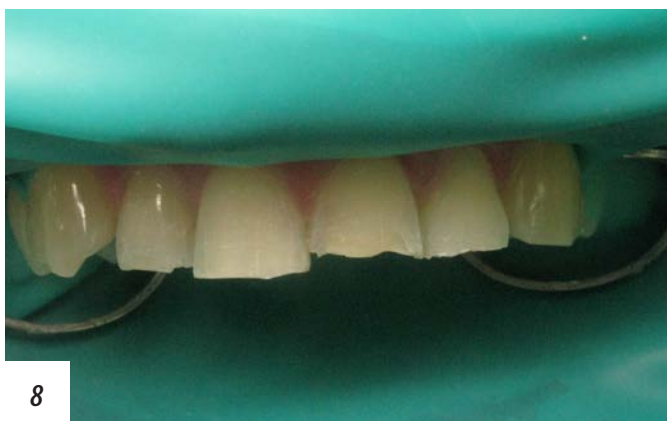
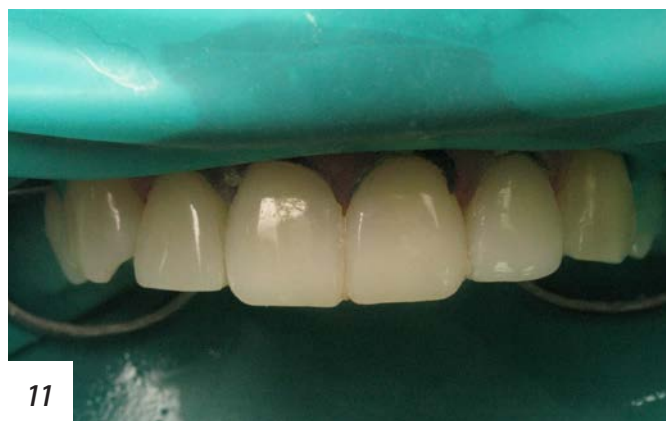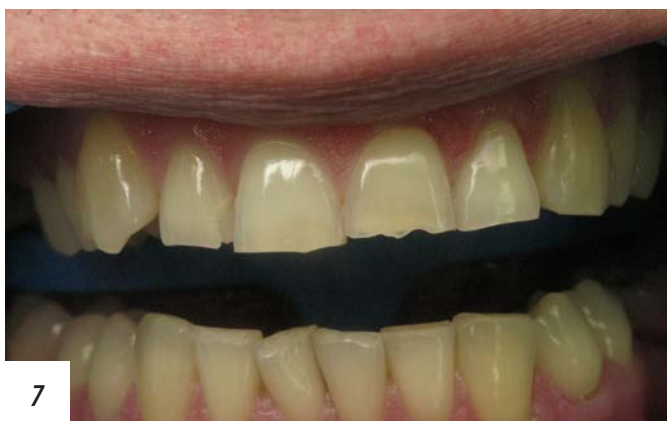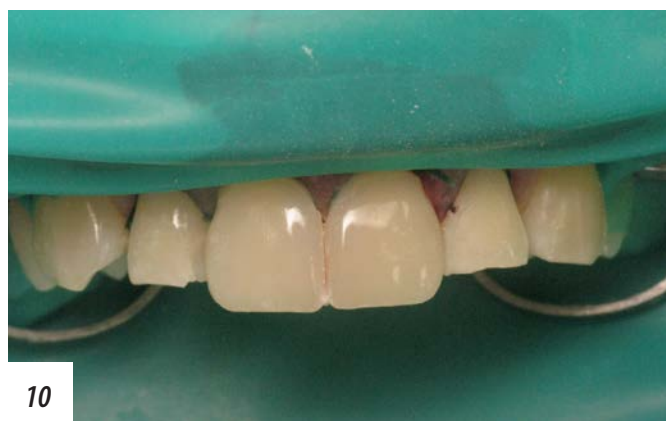5



КЛИНИЧЕСКИЙ ПРИМЕР 2

Пациент Я., 35 лет, обратился к стоматологу для эстетического восстановления зубов 1.2, 1.1, 2.1 и 2.2 (рис. 7). После щадящего препарирования пломба на зубе 1.2 сохранена (рис. 8). Предварительная фиксация продемонстрировала соответствие размера L и цвета WO (рис. 9). После установки центральных компониров (рис. 10) проведена фиксация латеральных (рис. 11). Окончательный вид после шлифования поверхностей вызвал одобрение пациента (рис. 12). Всего на восстановление четырех зубов потребовалось 2,5 часа.



ЗАКЛЮЧЕНИЕ

Таким образом, проведенная работа показала высокую эффективность системы Composee при создании эстетических прямых реставраций. Она дает возможность предварительно продемонстрировать пациенту конечный результат и провести лечение за одно посещение. Исключение участия зубного техника и индустриализация лабораторного этапа снижает себестоимость конструкции и повышает ее прочность и качество

поверхности. Важным отличием данных реставраций является щадящее препарирование тканей зуба, с сохранением их жизнеспособности. Использование гидрокинетического способа препарирования при работе с компонирами обеспечивает хорошо подготовленную поверхность для использования адгезивной фиксации. Компониры полностью соответствуют принципам эстетической стоматологии и при минимальном повреждении здоровых тканей обеспечивают красоту улыбки.

ЛИТЕРАТУРА:

- 1. Барер Г.М., Овчинникова И.А., Завьялова В.А.** Препарирование кариозных полостей с помощью аппарата Air Flow prep K 1. — *Клиническая стоматология*. — 2001; 3: 66-8.
- 2. Кунин А.А., Шумилов Б.Р., Кунин В.А.** Одонтопрепарирование: учеб. пособие. — Воронеж, 2008. — 79 с.
- 3. Кунин В.А., Шумилов Б.Р.** Сравнительная характеристика изменений микроструктуры эмали и дентина под влиянием различных видов одонтопрепарирования. — *Системный анализ и управление в биомедицинских системах*. — 2008; т. 7; 3: 766—71.
- 4. Луцкая И.К.** Основы эстетической стоматологии. — Мн.: Интерпрессервис, 2005. — 332 с.
- 5. Луцкая И.К.** Принципы эстетической стоматологии. — М.: Мед. лит., 2012. — 224 с.
- 6. Рабинович И.М., Липкинд Ж.А.** Клинический опыт применения новой системы Composee для прямой реставрации фронтальной группы зубов. — *Клиническая стоматология*. — 2013; 1: 4—8.
- 7. Туати Б., Миара П., Нэтэнсон Д.** Эстетическая стоматология и керамические реставрации. — М., 2004. — 448 с.
- 8. Шмидсер Дж.** Эстетическая стоматология. — М., 2004. — С. 154—156, 178—187.
- 9. Шумилов Б.Р., Суетенков Д.Е.** Состояние минерального обмена эмали в зависимости от способа препарирования твердых тканей зуба при лечении кариеса. — *Стоматология детского возраста и профилактика*. — 2008; т. VII; 3 (26): 6—9.

Все секреты современной реставрации и нюансы успешной эндодонтии вы можете узнать на наших мастер-классах учебного центра «ТВИ Company»

Тел.: (495) 695-17-96, +7 (964) 704-14-21 (Дианов Павел)

stomakursy.ru www.tbi.ru tbi1@bk.ru

GRANULOTEC®

Лечение различных форм
периодонтита зубов,
включая апикальную
гранулему

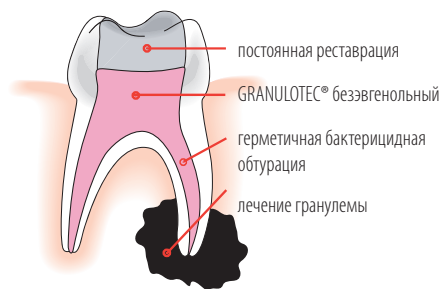
Простое и эффективное решение



REF 115 71

NEW

Безэвгенольный, не рассасывающийся, бактерицидный, рентгеноконтрастный препарат для постоянного пломбирования инфицированных корневых каналов после эндодонтического лечения, в том числе при наличии гранулемы. Обеспечивает дезинфекцию каналов, резорбцию гранулемы и регенерацию периапикальных тканей. Может применяться для постоянной obturation неинфицированных корневых каналов.



КЛЮЧЕВЫЕ ХАРАКТЕРИСТИКИ

«Универсальный» состав

Не содержит эвгенол

Невысокая плотность после отверждения

Экономичный расход

ПРЕИМУЩЕСТВА

Всего за одно применение обеспечивает:

- антисептическое воздействие
- резорбцию гранулемы
- регенерацию периапикальных тканей
- постоянную obturation каналов.

Позволяет проводить прямую реставрацию коронковой части композитным материалом.

Возможность дезobturation канала для установки опорного элемента при протезировании.

Упаковка рассчитана на проведение более 50 процедур.

СОХРАНЕНИЕ ЗУБА И ПЕРИАПИКАЛЬНЫХ ТКАНЕЙ. ЭКОНОМИЯ ВРЕМЕНИ И СРЕДСТВ.

Валлекс М

Эксклюзивный представитель в России — ООО «Валлекс М»
Тел/факс: (495) 784-71-24, тел.: (495) 933-41-81;
e-mail: stom@vallexm.ru, www.vallexm.ru

Филиал ООО «Валлекс М» — г. Санкт-Петербург;
Тел.: (812) 240-47-10, e-mail: vallexm-stom@nkl.ru



Swiss quality
dental products